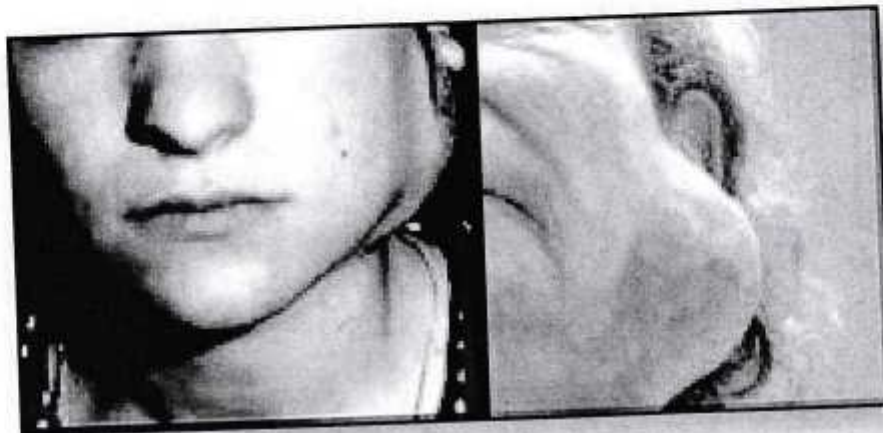


ADENOMA PLEOMORFIK PAROTIS

tumor jinak epitel kelenjar liur
parotis yang *borderline
malignancy*

Prof.Dr.Achmad Sy.Mukawi
FAKULTAS KEDOKTERAN GIGI



UNIVERSITAS PADJADJARAN
BANDUNG - 2011